症例短報

おすそ分けで食し麻痺性イレウスを呈したバイケイソウ中毒の１例

出口　善純[1)2)]，佐藤　孝幸[1)2)]，須賀　弘泰[1)2)]
中川　隆雄[1)]，磯谷　栄二[2)]
[1)]伊勢崎佐波医師会病院救急医療科
[2)]東京女子医科大学東医療センター救急医療科

原稿受付日　2015年5月12日，原稿受領日　2016年3月23日

はじめに

近年の健康ブームで手軽なレジャーである山菜採りが高齢者を中心に新たな人気を呼んでいるが，食中毒などのトラブルが後を絶たない。今回，山菜採りを趣味としない男性が知人からもらった山菜を知らずに天ぷらにして食べて麻痺性イレウスを呈したバイケイソウ中毒の１例を報告する。

Ⅰ　症　　例

患　者：71歳，男性。無職。

既往症：糖尿病，高血圧，心房細動でワルファリン内服中。

家族歴：特記事項なし。

生活歴：特記事項なし。

現病歴：2013年6月某日に友人がくれた山菜の葉を妻に天ぷらにしてもらい１枚食べたところ，食後約10分で嘔吐が出現し当院に救急搬送された。

来院時現症：意識レベルJCS 0，GCS 15（E4V5M6），血圧74/40 mmHg，脈拍52/min・整，体温34.8℃であった。身長171.0 cm，体重60.0 kg。眼瞼結膜貧血なし，眼球結膜黄染なし，皮膚乾燥，橈骨動脈触知困難であった。胸部聴診上，異常なし。頻回に嘔吐は認めるが，下痢は認めなかった。腹部は平坦で自発痛なく，圧痛，反跳痛，筋性防御はいずれも認めなかった。消化管蠕動音は減弱していた。四肢のしびれ，麻痺，運動障害はいずれも認めていない。

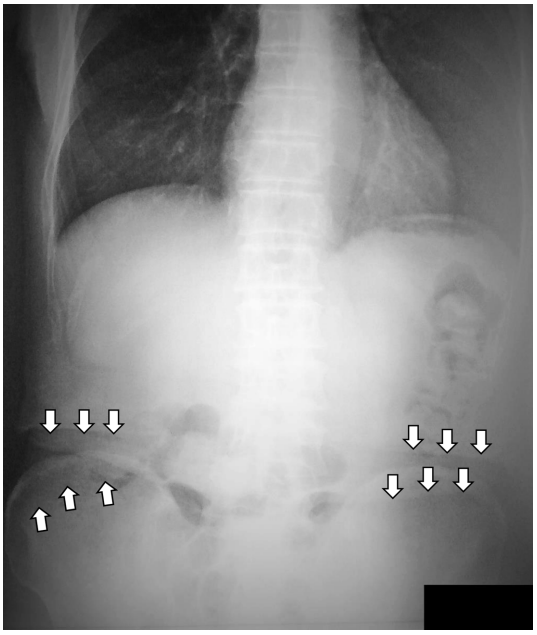

Fig. 1　Abdominal X-ray shows air-fluid level of small intestine (white arrow)

来院時血液検査：WBC 8,200/μL，CRP 0.01 mg/dL，その他の血液・生化学検査データ上，異常を認めなかった。

来院時胸腹部X線検査：胸部単純X線では，心胸郭比44％，浸潤影・胸水貯留を認めず，腹部単純X線では小腸内に鏡面像（air-fluid level）を認めた（**Fig. 1**）。

来院時心電図：徐脈・心室固有調律を呈していた。

急速大量輸液によりバイタルサインは安定したが嘔吐症状が強く，食中毒による麻痺性イレウスと診断し絶食入院とした。翌日午後には嘔吐症状は自然

経過で消失し，粥食摂取しても症状増悪のないことを確認し，第3病日に退院した。患者の娘（44歳，女性）も同じ天ぷらを半枚食したところで苦かったためそれ以上は食べなかったが，食後20分ほどしてから同様の症状で入院した。症状は比較的軽く腹部単純X線で小腸ガスを認めたのみで，翌日には退院となった。

娘が退院後に食中毒の原因となった山菜を持参した。娘の友人は植物の専門家ではないが，友人がインターネットで調べてくれた結果バイケイソウであったと申告があった。持参した山菜を筆者が確認したところ，その葉は葉脈が平行で葉柄を持たないバイケイソウ類に特徴的なものであった。

Ⅱ 考　　察

バイケイソウ（梅蕙草，*Veratrum album*）はユリ科シュロソウ属に属する多年草の高山植物で，山菜のオオバギボウシ（ウルイ）やギョウジャニンニクと誤食して中毒する事例が後を絶たない。また，山菜ジュースを飲んで食中毒を起こした症例の吐物とジュースをクロマトグラフィーにかけ中毒物質であるバイケイソウの主成分を検出し早期に診断したという報告もある[1)2)]。バイケイソウに含まれるベラトルムアルカロイドは細胞膜に作用し，刺激に続いて脱分極を起こす。迷走神経終末に作用することにより心拍数や血圧の低下，悪心，嘔吐作用をもたらす。ゆでる，炒める，天ぷらにするなど熱を加えても毒性分は分解されず中毒を起こす。

日本中毒情報センターによると，バイケイソウ中毒の主な症状として経口摂取後2～3分で口腔内や咽頭部の焼けるようなヒリヒリした感じがある。摂取後30分～3時間では，悪心，嘔吐，血圧低下，徐脈などの症状が出現する。本症例では麻痺性イレウスを合併した。麻痺性イレウスの原因は主に薬剤性，炎症性，代謝性に分類される。原因薬物としてはムスカリン受容体遮断作用やオピオイド受容体に作用するものがあげられるが，ベラトルムアルカロイドにそのような作用があるかは不明である。炎症性の可能性は否定できないが，代謝性については血液検査データなどからその可能性は低い。筆者らは食事内容を含む現病歴を再度確認したが，麻痺性イレウスを起こす他の要因は見当たらなかった。よってバイケイソウにより引き起こされた麻痺性イレウスと結論づけた。

治療は循環管理が中心である。血圧低下，徐脈に対してアトロピン硫酸塩が第一選択とされており，0.5 mgを1～2時間ごとに静注する。高度徐脈に対し血液浄化法を施行した重症例の報告[3)]もあり，厳重な全身管理を要する。バイケイソウ中毒では催吐させなくても自然に嘔吐することが多く嘔吐症状に対する制吐薬の効果は乏しいが，大量摂取で嘔吐がない場合，活性炭と下剤の投与が推奨される。本症例では，嘔吐症状が強く頻回でイレウスを呈していたために胃洗浄や活性炭，下剤投与は断念した。また，徐脈と低血圧を認めアトロピンの投与を考慮したが，麻痺性イレウスのため投与できなかった。本症例は症状軽快後にバイケイソウ中毒と判明したが，仮に症状極期にバイケイソウ中毒と判明しても麻痺性イレウスでアトロピン投与は禁忌であるため，急速輸液や昇圧薬による循環管理を行っていたであろう。

結　　語

麻痺性イレウスを呈したバイケイソウ中毒例を経験した。

徐脈，血圧低下に麻痺性イレウスを合併したバイケイソウ中毒例に対してはアトロピンを使用せず，大量急速輸液と昇圧薬で循環管理を行うべきである。

バイケイソウなど有毒植物の誤食予防に対する啓蒙活動をいっそう強化する必要がある。

〔利益相反〕
なし。

【文　献】

1） Grobosch T, Binscheck T, Martens F, et al：Accidental intoxication with *Veratrum album*. J Anal Toxicol 2008；32：768–73.
2） 下井俊子，大石充男，観公子，他：化学物質及び自然毒による食中毒等事件例．東京都健康安全研究センター研究年報 2009；60：205–11.
3） 高沢研丞，梅澤和夫，関知子，他：重篤な循環器症状を呈したバイケイソウ中毒の治療経験．日救急医会誌 2004；15：185–9.