症例短報

苓桂朮甘湯の常用量服用により偽性アルドステロン症・横紋筋融解症をきたした１例

甲斐　裕樹[1)]，戸上　由貴[1)]，廣瀬　智也[1)]，山吉　滋[2)]，水島　靖明[1)]
[1)] 大阪警察病院 ER・救命救急科
[2)] 大阪警察病院臨床検査科

原稿受付日　2019 年 10 月 29 日，原稿受領日　2020 年 4 月 14 日

はじめに

偽性アルドステロン症は高血圧，低カリウム血症，代謝性アルカローシス，低カリウム性ミオパチーなどの原発性アルドステロン症様の症状・検査結果を示すが，血漿アルドステロン濃度はむしろ低値を示す症候群である[1)]。漢方薬などの医薬品などに含まれる甘草あるいはその主成分であるグリチルリチンはアルドステロン様作用を有しており，副作用として本症はよく知られている[1)]。苓桂朮甘湯（りょうけいじゅつかんとう）はふらつき・めまいなどに対して広く用いられ，市販もされている漢方薬である。今回われわれは，苓桂朮甘湯の常用量服用により偽性アルドステロン症・横紋筋融解症をきたした１例を経験したので報告する。

Ⅰ　症　　例

患者は 85 歳，男性。数カ月前から四肢脱力感を認めていたが，前医で経過観察されていた。当院来院２日前，歩行不可能となり四肢脱力と両手のしびれを主訴に前医を受診した。前医受診時，CK（1,704 U/L），AST（72 U/L），LDH（365 U/L）の高値を認めた。心電図検査でⅡ，Ⅲ，aVF 誘導で ST 低下を認めた。胸部圧迫感の訴えもあり，急性冠症候群を疑われ当院循環器内科に紹介となった。

当院受診時，高ナトリウム血症（149 mEq/L），低カリウム血症（2.3 mEq/L），高 CK 血症（2,563 U/L）を認めたが，心筋逸脱酵素の上昇は認めなかった。心電図検査では，Ⅱ，Ⅲ，aVF 誘導で ST 低下，T 波の平坦化，V2，V3，V4 誘導で U 波を認めた。既往症はめまい症，高血圧症，前立腺癌であった。眩暈症に対して苓桂朮甘湯（4.5 g 分３毎食後）を内服していたことが判明し，内服を中止した。他の内服薬はベタヒスチンメシル酸塩，イフェンプロジル酒石酸塩，アムロジピンであった。急性冠症候群は否定的と判断され，低カリウム血症の加療目的に循環器内科に入院となった。カリウムを補充しても低カリウム血症が持続し，第３病日，当科紹介となった。

当科紹介時，四肢脱力を評価したところ，徒手筋力テスト（Manual Muscle Test；MMT）で近位筋優位の筋力低下を認めた。低カリウム血症に対し，スピロノラクトンの内服を開始した。入院後のカリウム摂取/投与量，血清カリウム，CK，MMT の経過を **Fig. 1** に示す。第４病日に CK は 8,079U/L でピークアウトし，第８病日に血清カリウムの上昇を認めた。検査値の改善に伴い自覚症状は改善傾向となり，第９病日，自力で歩行可能となった。

患者は約１年前から半夏白朮天麻湯というめまいへの効能のある甘草を含まない漢方薬を内服していた。しかし改善を認めず，来院約２カ月前，苓桂朮甘湯（１日あたり甘草 2.0 g，茯苓 6.0 g，桂皮 4.0 g，白朮 3.0 g）へと漢方薬が変更された。第３病日の

著者連絡先：甲斐　裕樹
大阪警察病院 ER・救命救急科
〒 543-0035　大阪府大阪市天王寺区北山町 10-31

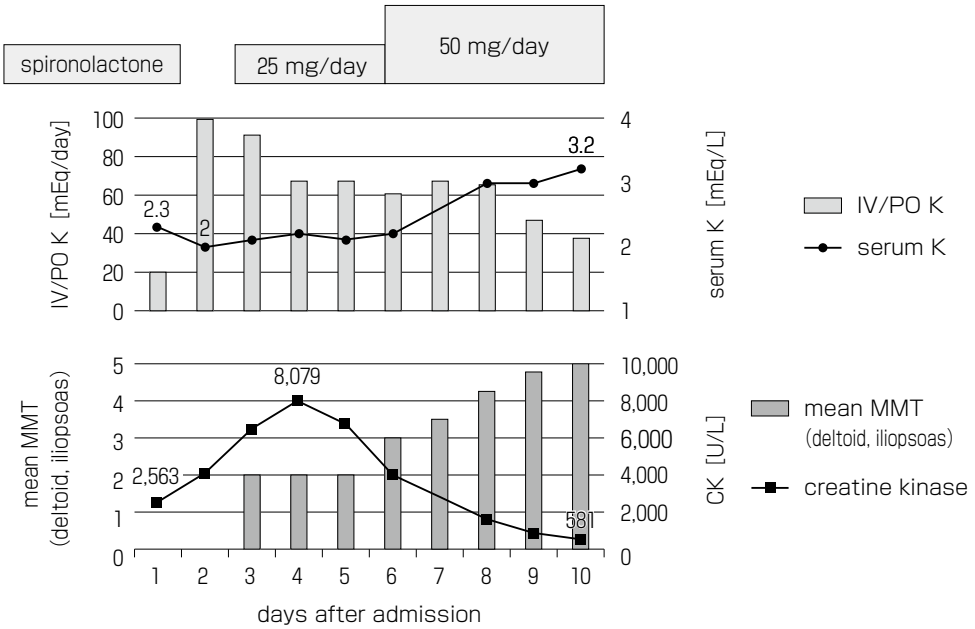

Fig. 1　Clinical course

血液検査で血漿レニン活性（0.2 ng/mL 未満），血漿アルドステロン濃度（17 pg/mL）はともに低値であった。以上をもって，本症例は苓桂朮甘湯による偽性アルドステロン症と診断した。

その後の経過は良好で，自覚症状軽快，血液検査正常化，心電図正常化し，第 23 病日に自宅退院となった。

Ⅱ　考　　察

苓桂朮甘湯は1日量中甘草2 g などを含む。甘草はグリチルリチンを 2.5%以上含む生薬と定義されており[2]，苓桂朮甘湯の1日量では少なくとも 50 mg のグリチルリチンを含む。グリチルリチンの無作用量（短期間の服薬で副作用の出現しない量）は 2.0 mg/kg 体重，1日許容摂取量（長期間の服薬で副作用の出現しない量）は 0.2 mg/kg 体重という報告があり[2]，苓桂朮甘湯の1日量に含まれるグリチルリチンは1日許容摂取量を上回る。われわれが文献を渉猟するかぎり，苓桂朮甘湯による偽性アルドステロン症は2例の報告があった[3)4)]。いずれも高齢女性で低体重の患者（67 歳・44 kg，84 歳・42 kg）であり，本症例では体重 55 kg の男性に発症した点が珍しいと考える。一般的な治療は被疑薬の中止，カリウム製剤やスピロノラクトンの投与が行われる。本症例においてもカリウム製剤の投与を行ったが電解質異常の改善は乏しく，スピロノラクトンの内服を開始し病勢は改善傾向となった。薬剤添付文書を参照し計算した結果を **Table 1** に示す。甘草を含むほとんどすべての漢方薬はグリチルリチンを1日量中 25 mg 以上含んでおり，グリチルリチンの1日許容摂取量を上回り得るため，偽性アルドステロン症の発症に注意する必要がある。

Table 1　Traditional Chinese medicines that contain glycyrrhizin

	glycyrrhizin [mg/day]
ryokeijutsukanto	＞50
shakuyakukanzoto	＞150
shoseiryuto	＞75
kakkonto	＞50
bofutsushosan	＞50
hochuekkito	＞37.5
yokukansan	＞37.5
rikkunshito	＞25

結　　語

苓桂朮甘湯の常用量服用により偽性アルドステロン症，横紋筋融解症をきたした1例を経験した。常用量の服用でも1日許容摂取量よりは多く，甘草を含む薬剤を処方する際は偽性アルドステロン症を生じ得ることを念頭に置き，診療を進めることが重要

である。

〔利益相反〕

なお，本論文に関連し，開示すべきCOI状態にある企業，組織，団体はいずれもありません。

【文　献】

1）厚生労働省：重篤副作用疾患別対応マニュアル；偽アルドステロン症，2006.
www.info.pmda.go.jp/juutoku/file/jfm0611003.pdf
（2017年7月5日参照）
2）van Gelderen CE, Bijlsma JA, van Dokkum W, et al：Glycyrrhizic acid：The assessment of a no effect level. Hum Exp Toxicol 2000；19：434-9.
3）豊原敬文，種本雅之，宇留野晃，他：常用量の漢方薬内服中に横紋筋融解症を呈した1例．日腎会誌 2008；50：135-9.
4）本城聡，久保田英里，鈴木建則：胸部圧迫感を伴って発症した低カリウム性ミオパチーの1例．内科 2015；116：527-30.

Summary

Ryokeijutsukanto, one of traditional Chinese medicines, contains glycyrrhizin. Glycyrrhizin induces pseudoaldosteronism and rhabdomyolysis. A 85-year-old man gradually recognized limb weakness. He admitted because of hypokalemia (2.3 mEq/L) and high creatine-kinase (2,563 U/L). His medication was normal dose of *ryokeijutsukanto* for two months. We ordered him to stop taking it and started to medicate spironolactone. Serum potassium and creatine-kinase were gradually normalized. In keeping with low plasma renin activity (< 0.2 ng/mL) and low aldosterone concentration (17 pg/mL) on admission, we diagnosed pseudoaldosteronism and rhabdomyolysis. His symptoms gradually improved and he was discharged 23 days after admission. This case suggested that daily normal dose of *ryokeijutsukanto* have the significant potential to cause pseudoaldosteronism. Therefore we are required to be careful about appearance of symptom or change of laboratory data.